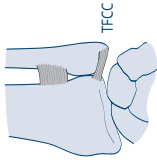


INDICATIONS	TRAITEMENT	DURÉE D'IMMOBILISATION	ARRÊT DE TRAVAIL	CPU	RÉÉDUCATION FONCTIONNELLE
<p><b>Entorse du coude</b></p> <ul style="list-style-type: none"> <li>• Rx standard</li> <li>• IRM (pas en urgence)</li> <li>• Avant 60 ans</li> <li>• Risque d'algodystrophie</li> </ul> 	<p><b>Bénigne à moyenne gravité</b></p> <ul style="list-style-type: none"> <li>• Instabilité en <i>valgus</i> (rotatoire) : ++</li> <li>- <i>postérolatérale</i> : associée ou non à une F. de l'apophyse coronéide (lésion du LCL constitué du faisceaux lat. et méd.)</li> <li>- <i>postéromédiale</i> : lésion du LCM (constitué des faisceaux ant., transverse et post.)</li> <li>• Instabilité en <i>varus</i> : rare, lésion du LCM</li> </ul>	BAB (15-21 jrs)		J8	Renforcement musculaire
<p><b>Ligament collatéral lat. (LCL)</b></p> 	<p><b>Grave</b></p> <ul style="list-style-type: none"> <li>• Pathologie de diagnostic souvent tardif car secondaire à une luxation (coude ou épaule) et passée inaperçue</li> <li>• Triade à rechercher : <ul style="list-style-type: none"> <li>- luxation du coude (a)</li> <li>- F. de l'apophyse coronéide (b)</li> <li>- F. de la tête radiale (c)</li> </ul> </li> </ul>		4-8 sem		
<p><b>Ligament collatéral méd. (LCM)</b></p> 		Chirurgie		J21	Travail de la proprioception

INDICATIONS	TRAITEMENT	DURÉE D'IMMOBILISATION	ARRÊT DE TRAVAIL	CPU	RÉÉDUCATION FONCTIONNELLE
<b>Entorse radiocubitale inférieure</b> <ul style="list-style-type: none"> <li>• Rare</li> <li>• Rx standard</li> <li>• IRM (pas en urgence)</li> </ul>	<ul style="list-style-type: none"> <li>• <b>Isolée</b> : instabilité ventrale ou dorsale (à la palpation), secondaire à une lésion du ligament radio-ulnaire ventral ou dorsal</li> <li>• <b>Associée</b> souvent à une luxation-fracture radio-ulnaire distale</li> </ul> <p>→ Avis toujours chirurgical</p>	AB (15j)  Chirurgie	J15	J15	3-4 sem
<b>Rupture du ligament triangulaire du carpe</b> <ul style="list-style-type: none"> <li>• Rx standard</li> <li>• IRM (pas en urgence)</li> </ul> 	<p>Lésion du complexe TFCC (ou ligament triangulaire du carpe) composé d'un ménisque et d'un ligament</p> <ul style="list-style-type: none"> <li>• Douleur à la palpation du segment ulnaire (diagnostic difficile)</li> <li>• "Press Test" ⊕ si impossibilité de lever son corps de sa chaise avec les mains</li> </ul> <p>→ Avis toujours chirurgical</p>	AB (15 jrs)	J15	J15	4-6 sem