

# Traumatologie sportive chez l'enfant

Toute activité sportive hebdomadaire de plus de 6 heures risque de provoquer des lésions osseuses, surtout pendant la période critique de fermeture du cartilage de croissance (entre 12 et 16 ans).

L'apophyse est souvent touchée. Elle correspond au point d'insertion du muscle mais aussi au cartilage de croissance comprenant deux zones :

- le cartilage sphérique près du noyau d'ossification ;
- le cartilage de conjugaison situé entre l'apophyse et l'os adjacent.

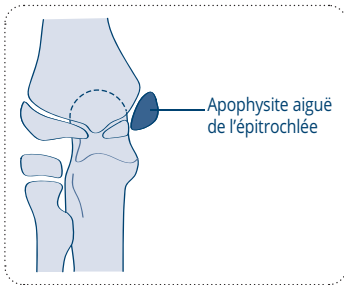
On distingue :

- **les arrachements apophysaires ou apophysites aiguës** touchant le cartilage de conjugaison : la clinique évoque un claquage ;
- **les ostéochondroses apophysaires ou apophysites chroniques** touchant le cartilage supérieur au niveau de l'insertion du tendon sur l'os : il existe toujours un point douloureux très précis.

Les tendinites chez l'enfant sont pratiquement inexistantes.

## LES APOPHYSITES DU MEMBRE SUPÉRIEUR

- **Apophysite aiguë de l'épitrôchlée** (exceptionnel) : sport de réception
- **Apophysite chronique de l'olécrâne** (identique à la maladie d'Osgood-Schlatter) : pathologie de torsion
- **Syndrome cubitoradial chez le gymnaste**

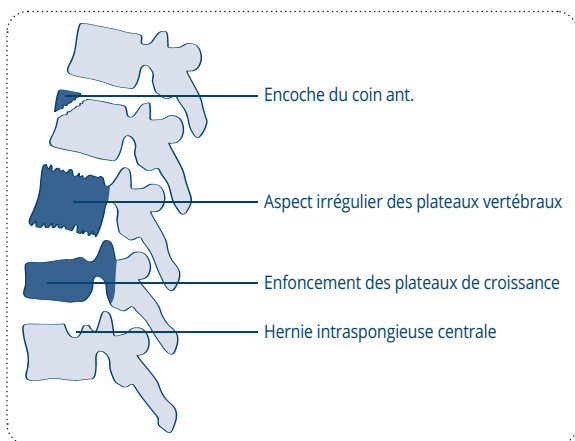


## LES OSTÉOCHONDROSES DE LA COLONNE VERTÉBRALE

Pathologie de l'amortissement responsable de raideurs articulaires ; pour la charnière :

- cervicodorsale : nuqualgies (gymnaste) ;
- dorsolombaire : dystrophie du rachis (sport de glisse) ;

- lombosacrée : fracture de l'isthme de L5 (gymnaste) ;
- **maladie de Scheuermann** (ou ostéochondrose spinale) : touche surtout le rachis thoracique ; on trouve souvent une encoche du coin antérieur des vertèbres, un enfoncement des plateaux de croissance conduisant à des déformations en cyphose (dos voûté).



## LES APOPHYSITES DU MEMBRE INFÉRIEUR

### Apophysites aiguës

Par ordre de fréquence, elles touchent :

#### 1. Le bassin

- Les épines iliaques, arrachement des muscles couturiers et du *fascia lata* chez les footballeurs
- Aile iliaque, arrachement des muscles de l'abdomen chez les gymnastes

#### 2. La hanche

- Petit trochanter, arrachement du psoas chez les danseurs
- Grand trochanter, lésion des muscles fessiers (exceptionnel)

#### 3. Le genou

- L'arrachement de la tubérosité tibiale antérieure est rare : elle correspond à une extension violente contrariée du quadriceps