

BLOC PARA-OMBILICAL

Il s'agit de bloquer les rameaux terminaux superficiels et profonds des branches ventrales des 10^{es} nerfs intercostaux. Il s'agit d'un bloc nerveux dans un espace de diffusion.

INDICATIONS

- Cure de hernie ombilicale.
- Cure de sténose du pylore par voie ombilicale.
- Abord ombilical de la chirurgie coelioscopique.

CONTRE INDICATIONS

- Troubles de l'hémostase.
- Refus des parents.

MATÉRIEL ET ANESTHÉSIQUE LOCAL

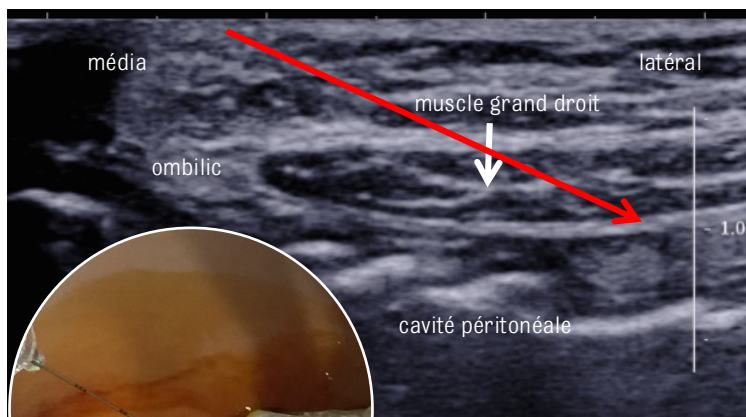
- Matériel : aiguille pour ponction échoguidée 24 G 40 mm.
- Anesthésique local :
 - Lévocabacaïne 2,5 mg/mL ou ropivacaïne 2 mg/mL.
 - Volume : 0,1-0,2 mL/kg/côté.

TECHNIQUE

- Enfant en décubitus dorsal, sous anesthésie générale.
- Asepsie chirurgicale.
- Ponction échoguidée facile :
 - Repérage du muscle grand droit et de la ligne blanche
 - Introduction de l'aiguille de dedans en dehors, dans le plan de la sonde d'échographie, en dirigeant son extrémité à la face postérieure de la gaine du grand droit, à proximité de la ligne blanche.
 - Visualisation lors de l'injection d'un décollement à la face postérieure de la gaine, témoignant du bon positionnement de l'aiguille.
- Ponction bilatérale.

COMPLICATIONS

- Morbidité très faible.



→ Direction de l'aiguille